



Recidiva-persistencia en la cirugía del hiperparatiroidismo renal

Miguel Echenique-Elizondo^a, Fernando Vidaur-Otegui^b, José Antonio Amondarain-Arratibel^c, Carmen Olalla^c, Carlos Lirón-de-Robles^c y Javier Díaz-Aguirregoitia^d

^aDepartamento de Cirugía. Universidad del País Vasco. San Sebastián. Guipúzcoa. España.

^bServicio de Nefrología. Hospital Donostia. San Sebastián. Guipúzcoa. España.

^cDepartamento de Cirugía. Hospital Donostia. San Sebastián. Guipúzcoa. España.

^dDepartamento de Cirugía. Hospital de Cruces. Barakaldo. Vizcaya. España.

Resumen

Introducción: Se analiza la persistencia-recidiva en la cirugía del hiperparatiroidismo renal.

Material y método: Se estudia a 67 pacientes de una población en hemodiálisis de 787 (8,5 %) pacientes entre enero de 1984 y diciembre de 2004 a los que se realizó paratiroidectomía total y autotrasplante muscular antebraquial o subcutáneo preesternal. Criterio de paratiroidectomía fue paratirina intacta incontrolable (> 500 pg/ml) acompañada o no de manifestaciones clínicas.

Resultados: Se han encontrado 2 casos de persistencia: 1 por paratiroidectomía incompleta y otro por glándula supernumeraria mediastínica, y 3 (12,8 %) de 39 casos de recidiva antebraquial en caso de trasplante muscular y ninguno en trasplante subcutáneo.

Conclusiones: La persistencia-recidiva es un problema a considerar en la cirugía del hiperparatiroidismo renal. Las técnicas de imagen con ⁹⁹Tc-sestamibi permiten determinar su causa.

Palabras clave: Hiperparatiroidismo. Secundario. Paratiroides. Trasplante. Recidiva. Persistencia.

Correspondencia: Dr. M. Echenique-Elizondo.
Unidad Docente de Medicina de San Sebastián.
Universidad del País Vasco.
Paseo Dr. Beguiristain, 105.
20014 San Sebastián. Guipúzcoa. España.
Correo electrónico: gepecelm@sc.ehu.es

Recibido el 11-12-2006; aceptado para su publicación el 5-2-2007.

RECURRENCE-PERSISTENCE AFTER SURGERY FOR RENAL HYPERPARATHYROIDISM

Abstract

Introduction: We evaluated recurrence and persistence after surgery for renal hyperparathyroidism.

Material and method: We studied 67 patients from a hemodialysis population of 787 patients (8.5 %) treated between January 1984 and December 2004. Total parathyroidectomy and either muscular antebraquial or subcutaneous presternal transplantation was performed. Indications for surgery included intact parathyroid hormone > 500 pg/mL, with or without severe clinical symptoms.

Results: Of the 39 patients treated with total parathyroidectomy and muscular antebraquial transplantation, persistence-recurrence developed in 5 patients (12.8 %). There were 2 cases of persistence, one due to incomplete surgery and the other due to a mediastinal supernumerary gland, and 3 recurrences on transplanted tissue. No recurrences were observed in patients who underwent presternal subcutaneous transplantation.

Conclusions: Persistence and recurrence must be considered in surgery for renal hyperparathyroidism. ⁹⁹Tc-sestamibi scanning allows the cause of these complications to be detected.

Key words: Hyperparathyroidism. Secondary. Parathyroid. Transplantation. Recurrence. Persistence.

Introducción

“El mejor tratamiento del hiperparatiroidismo secundario es el trasplante renal. Pero...”

MATHIAS ROTHMUND¹

El trasplante paratiroideo tras paratiroidectomía total (PTT), en cualquiera de sus variantes, es un procedimiento ampliamente aceptado en el tratamiento de las complicaciones evolutivas del hiperparatiroidismo secundario^{2,3}. Han sido descritas, con resultados variables, según las series recogidas, complicaciones tales como la falta de función tras el trasplante y persistencia o recidiva del hiperparatiroidismo secundario (HPTS), lo que constituye un problema frecuente para todos los cirujanos experimentados. Bien se realice una PTT con o sin autotrasplante o bien una paratiroidectomía subtotal (PTST) todas las glándulas deben estar expuestas. En estudios autópsicos el número de glándulas ha sido variable. Además, la distribución ectópica complica aún más el problema^{3,4}. Se ha descrito hasta un 13 % de pacientes que tienen una o más glándulas supernumerarias, y se ha llegado a describir hasta 8 glándulas en un mismo paciente⁵ por lo que, hoy en día, algunos han recomendado la extirpación del timo y apertura de la celda carotídea con lo que aumenta notablemente la manipulación cervical. Ello puede explicarse por los remanentes embriológicos de tejido paratiroideo que, al sufrir una intensa estimulación en la insuficiencia renal, proliferan, lo que puede explicar las anomalías numéricas registradas. Glándulas ectópicas causan hasta un 3 % de reintervenciones en el hiperparatiroidismo primario⁶. Si extrapolamos esta frecuencia a todos los pacientes, es posible que la prevalencia de glándulas ectópicas –una o más– en pacientes urémicos sea de una proporción considerable.

La disposición ectópica, incluso en el mediastino, se puede determinar mediante estudio preoperatorio de localización con ⁹⁹Tc-sestamibi (MIBI), con el fin de evitar una exploración quirúrgica incompleta.

Todo ello puede resultar fundamental en el HPTS en el que la extirpación total del tejido paratiroideo es fundamental⁷, si bien los resultados, realizados de forma preoperatoria, hasta el momento no son excesivamente buenos y sí lo son para estudiar los casos en que se ha observado una recidiva o la persistencia tras la intervención inicial^{8,9}.

En el HPTS por insuficiencia renal crónica (IRC) resulta insatisfactoria la PTT por persistencia o recidiva en un 10-20 % de los casos según las series publicadas^{6,10,11}. En estos casos el éxito de la cirugía depende de la correcta identificación y extirpación de todo el tejido paratiroideo anormal^{11,12}. En el HPTS la causa fundamental de esta persistencia y/o recidiva es que no se identifica adecuadamente todo el tejido paratiroideo anormal, que se manifiesta clínicamente porque las concentraciones de paratirina (PTH) no descienden o están elevadas al cabo de algunos meses de la cirugía y cuyo origen puede estar en el tejido trasplantado, cuando ésta es la técnica empleada, o en tejido paratiroideo no eliminado en su localización anatómica habitual.

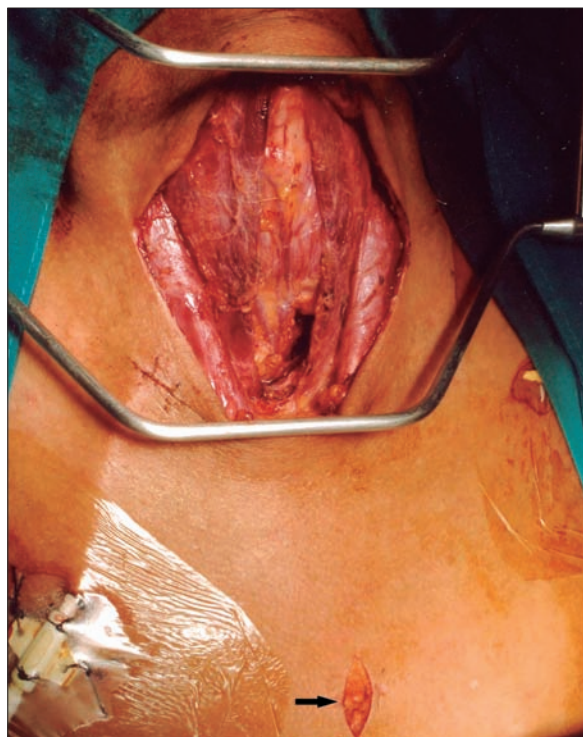
Hay un claro consenso internacional en definir la persistencia como el mantenimiento de concentraciones de PTH por encima de 60 pg/ml inmediatamente tras la intervención quirúrgica y se entiende por recidiva la elevación de la PTH tras un período mínimo de 6 meses después de la paratiroidectomía.

Material y método

Hemos analizado los datos de los pacientes de una población en diálisis en un mismo hospital, desde enero de 1984 hasta diciembre de 2004, y que correspondía a un total de 787 pacientes y de los que desarrollaron hiperparatiroidismo secundario con indicación quirúrgica en 67 ocasiones (8,5 %) (tabla I). La diálisis se llevó a cabo 3 veces por semana (3 a 4 h en cada sesión) con un dializado con concentraciones de 2,5 o 3,0 mEq/l de calcio, dependiendo del

Tabla I. Paratiroidectomías indicadas

Indicaciones de paratiroidectomía	n	Porcentaje
Pacientes en diálisis	787	
Paratiroidectomía total	67	8,5

**Figura 1.** Campo operatorio.

calcio plasmático del paciente y de las concentraciones de fósforo. Se trató a los pacientes con sales orales de calcio y de vitamina 1,25(OH)₂ D₃ en dosis adaptadas a su calcio de la sangre y las concentraciones de fósforo. No se administraron elementos que contuvieran Al en ninguno de ellos a partir de 1990. Las concentraciones de PTH se obtuvieron en todos los pacientes a partir de enero de 1991 (técnica inmunométrica de quimioluminiscencia Elecsys[®], Roche) de forma sistemática y de forma individualizada. Se valoraron, asimismo, albúmina, proteínas totales, calcio, magnesio y concentraciones de fos-

fatasa alcalina (Corning uniforme, Corning SA, Nueva York, Estados Unidos) a partir de 1989 de forma sistemática, además de las determinaciones específicas de caso y su afección renal. Se definió el hipoparatiroidismo por una PTH inferior a 20 pg/ml con concentraciones normales o bajas de calcemia (normal, 8,5-10,5 mg/dl).

Análisis estadístico

Análisis porcentual de casos registrados de la enfermedad estudiada: se estableció como indicación operatoria una PTH intacta (iPTH) incontrolable (> 500 pg/ml) con o sin manifestaciones clínicas severas.

No se realizó análisis de localización preoperatorio mediante técnicas isotópicas de forma sistemática (16/67). Sí se determinó el aumento de tamaño glandular mediante ultrasonografía sistemática (58/67) y tomografía computarizada (TC) de forma individualizada (24/67).

Se recogieron datos demográficos como: edad, sexo, tiempo en diálisis, técnica de diálisis y valores preoperatorios de calcio, fósforo y fosfatasa alcalina.

La técnica operatoria empleada fue la misma. Se realizó a través de una incisión de Kocher, con visualización de las 4 glándulas paratiroides y su exéresis. Las glándulas fueron remitidas para estudio histopatológico, salvo un fragmento de la que no presentara áreas de nodulación. Tras paratiroidectomía las glándulas fueron examinadas por patólogos expertos (tres, según épocas) y definidas según los criterios establecidos por Ackerström et al⁴. Las técnicas quirúrgicas empleadas variaron en el período considerado. Entre 1984 y 2002 se indicó una paratiroidectomía total con trasplante muscular antebraquial (20 fragmentos de 1 µl) y a partir de 2003 el implante se comenzó a realizar en tejido subcutáneo preesternal, y se asoció a timectomía sistemática (fig. 1). La iPTH intraoperatoria se realizó, durante los últimos 12 meses, de forma preliminar en 10 pacientes,

con el fin de intentar demostrar su utilidad como indicación para eliminar todo el tejido paratiroideo. Se han analizado los valores preoperatorios y los del momento de la inducción, exéresis glandular y a los 5, 10, 15, 29 y 30 min y 24 h. Las hipótesis del trabajo han sido determinar:

1. Hipótesis principal: valorar la tasa de persistencia y recidiva en esta serie y de acuerdo con su momento de realización y la técnica empleada.
2. Indicaciones quirúrgicas y resultados de la PTT de esta serie en el tratamiento del hiperparatiroidismo secundario complicado.
3. Valorar las pautas de tratamiento seguidas en estos casos.

Resultados

La causa de indicación quirúrgica –paratiroidectomía y trasplante subcutáneo preesternal– por fracaso del tratamiento médico en el control del hiperparatiroidismo secundario ha sido una iPTH no controlable y severa (> 500 pg/ml) que se ha practicado en pacientes de una población en diálisis total de 787 en 67 ocasiones (8,5 %) y, en algunos casos, con manifestaciones clínicas severas, aisladas o asociadas a prurito (17), dolores óseos (14), fractura (2), calcifilaxia (3), calcinosis tumoral (3), disminución severa de talla (6) (tabla II).

La paratiroidectomía permitió la extirpación de 4 glándulas en cada uno de los pacientes excepto en uno de ellos en el que solamente fueron extirpadas 3 y presentó un cuadro de persistencia de su hiperparatiroidismo. Asimismo, el análisis del timo, cuando la timectomía fue establecida de forma sistemática, no ha permitido detectar en éste ninguna glándula ectópica o supernumeraria.

El seguimiento de estos pacientes permitió demostrar persistencia de hiperparatiroidismo en 2 pacientes (2/39) (5,1 %) tras PTT y trasplante muscular an-

Tabla II. Indicaciones de paratiroidectomía

Indicaciones	n
Prurito	17
Dolores óseos	14
Fractura	2
Calcinosis tumoral	2
Calcifilaxia	3
Pérdida severa de talla	6
Paratirina no controlada	62

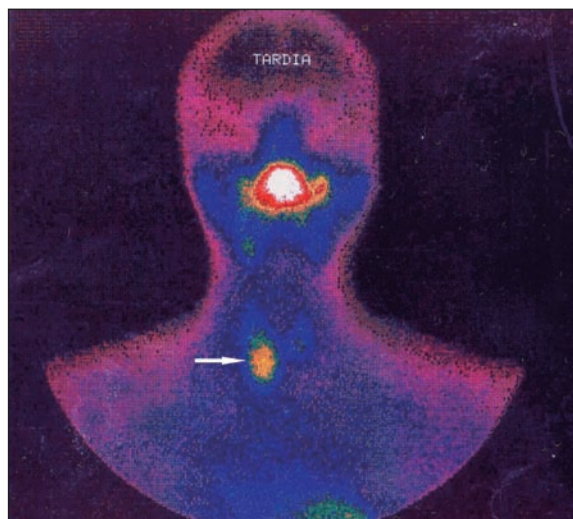


Figura 2. Gammagrafía ^{99}Tc -sestamibi. Recidiva-persistencia por una glándula cervical olvidada.

tebraquial y en ningún caso tras trasplante subcutáneo preesternal. La causa de la persistencia se debió en uno de ellos a paratiroidectomía incompleta (fig. 2) y en otro porque tenía una glándula mediastínica supernumeraria (fig. 3), que fueron reintervenidos, y se logró solucionar el problema. Asimismo, en el mismo grupo hemos observado recidiva en 3 (3/39) (7,69 %) ocasiones en relación con el tejido trasplantado a nivel antebraquial (fig. 4) que ha requerido cirugía iterativa en uno de ellos para evitar las sucesivas elevaciones de la PTH y que no se ha logrado a pesar de un seguimiento de 72 meses. Sí se

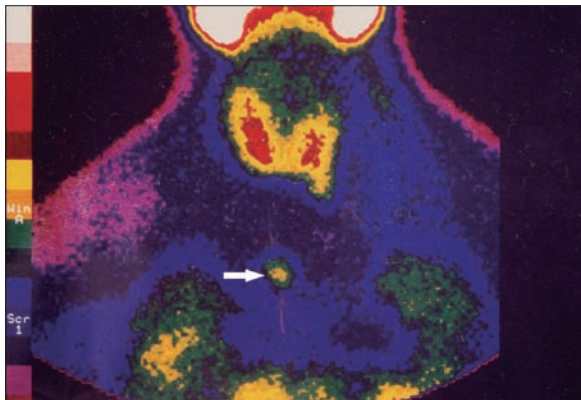


Figura 3. Gammaografía ⁹⁹Tc-sestamibi. Recidiva-persistencia por una glándula ectópica a nivel mediastínico.

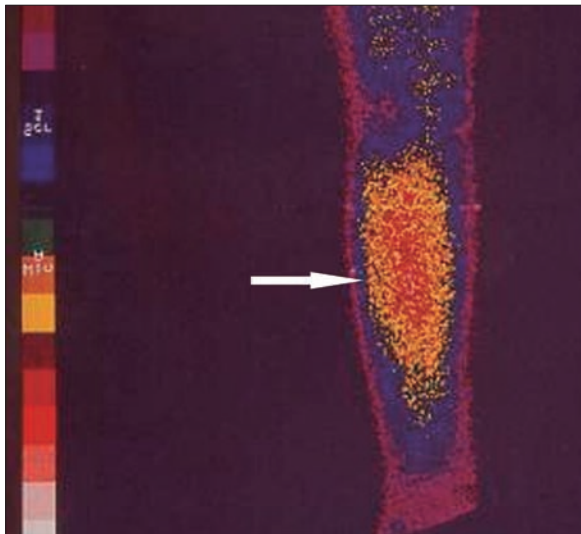


Figura 4. Gammaografía ⁹⁹Tc-sestamibi. Recidiva e infiltración antebraquial masiva en trasplante paratiroideo muscular.

pudo eliminar el tejido trasplantado en los 2 restantes, con resolución del hiperparatiroidismo.

Se ha determinado la iPTH intraoperatoria, durante los últimos 12 meses, de forma preliminar en 10 pacientes y se ha demostrado válida para la eliminación de todo el tejido paratiroideo con un seguimiento medio de $6 \pm 2,4$ meses (figs. 5 y 6). Se aprecian descensos por debajo del 50 % de los valores iniciales a los 10 min de la exéresis paratiroidea de forma

similar a como sucede en el hiperparatiroidismo primario, y ha resultado indetectable a las 24 h.

Discusión

La hemodiálisis ha supuesto una enorme mejora en la supervivencia de los pacientes con IRC, si bien a costa del desarrollo de numerosas complicaciones evolutivas. Sin embargo, por razones sociológicas, religiosas, económicas o de provisión de órganos, sucede que el número de trasplantes renales varíe enormemente de unos países a otros. Así, comparando la población en hemodiálisis en Japón (156.340) y en Estados Unidos (154.312) en el año 2003, vemos que se realizaron 14.561 trasplantes renales en Estados Unidos, mientras solamente 894 en Japón. Ello ha permitido establecer una gran experiencia japonesa en el seguimiento a largo plazo de pacientes en hemodiálisis y conocer y tratar mejor las complicaciones evolutivas del hiperparatiroidismo secundario. Datos de la Asociación Japonesa de Nefrología indican que a los 5 años en diálisis correcta un 5 % de los pacientes ha requerido paratiroidectomía, cifra que se incrementa al 15 % a los 10 años y al 25 % a los 20 años¹³. El trasplante paratiroideo tras PTT, en cualquiera de sus variantes, es un procedimiento ampliamente aceptado en el tratamiento de las complicaciones evolutivas del hiperparatiroidismo secundario^{2,3}.

Los mecanismos últimos de la hiperfunción paratiroidea en pacientes con IRC continúan siendo investigados en profundidad. Tres factores principales continúan siendo objeto de controversia, en algunos aspectos, en el momento actual: hipocalcemia, bajas tasas de calcitriol e hiperfosfatemia¹⁴. Sea cual fuere el mecanismo último, el efecto subsiguiente es la hipertrofia de las células paratiroideas seguida de proliferación celular¹⁵. El aumento del tamaño glandular paratiroideo es el elemento fundamental que causa la hipersecreción de paratirina¹⁶. El crecimiento suele

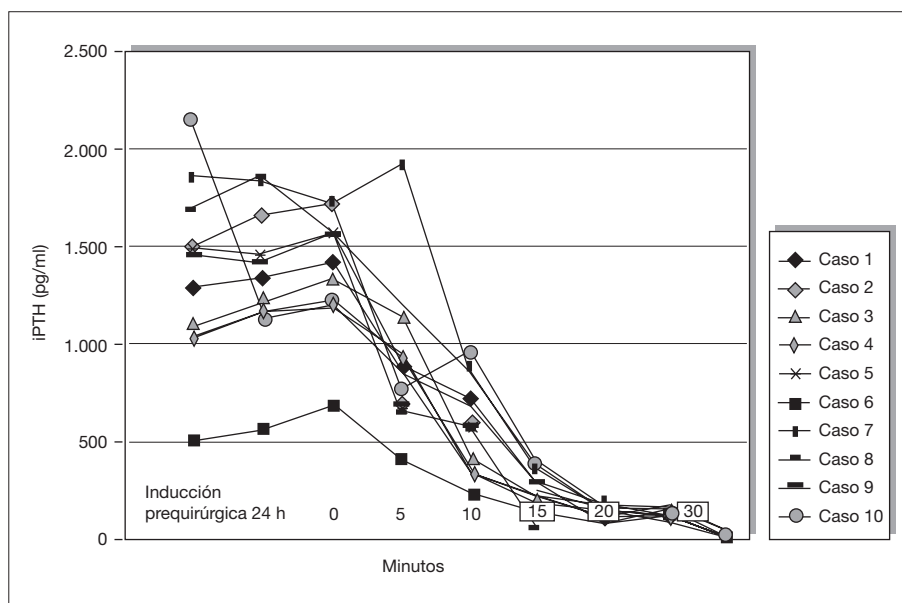


Figura 5. Evolución postoperatoria de valores de la paratirina intacta (iPTH).

ser generalmente de tipo monoclonal por mutación genética en alguno de los nódulos de proliferación. El control médico, aunque sea rigurosamente llevado, suele fracasar en el control de este proceso^{17,18}, con el riesgo subsiguiente de la aparición de complicaciones evolutivas, tales como: dolores óseos, calcifilaxia, prurito, calcinosis tumoral, pancreatitis aguda, calcificaciones ectópicas de partes blandas y degeneración maligna. El tiempo medio de diálisis continúa creciendo y de ello se sigue un mayor número de pacientes que necesitan paratiroidectomía para controlar este problema.

Varias son las técnicas actualmente empleadas desde los trabajos de Wells et al¹⁹:

1. PTST²⁰.
2. PTT²¹.
3. PTT con autotrasplante cervical.
4. PTT con autotrasplante antebraquial muscular¹⁹.
5. PTT con autotrasplante subcutáneo antebraquial²², abdominal²³ o preesternal²⁴.
6. PTT sin autotrasplante, defendida para pacientes que no son candidatos a trasplante renal²⁵.

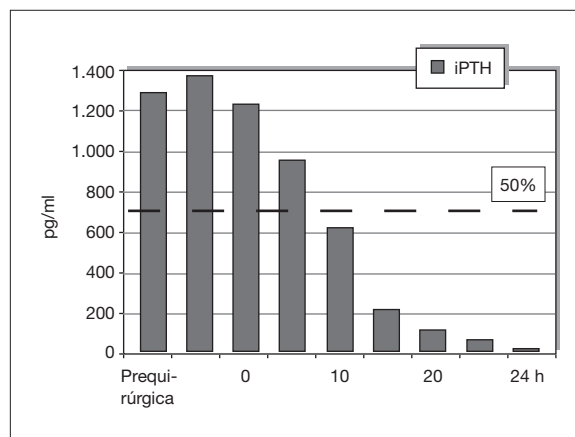


Figura 6. Evolución postoperatoria de valores de la paratirina intacta (iPTH).

Cada uno de los procedimientos está gravado por problemas evolutivos: que el injerto no funcione, la recidiva y la dificultad de reoperación ulterior^{26,27}.

Ha sido descrita, en resultados variables, según las series recogidas, la falta de funcionalidad tras el trasplante, así como la persistencia o recidiva del HPTS.

La escisión previa de todo el tejido paratiroideo es esencial para evaluar la función del tejido trasplantado^{28,29}. Algunos estudios (Kinnaert et al^{28,29}) ofrecen paratiroidectomías incompletas en el 3 % de los casos que requirieron reintervención por hipercalcemia persistente, como hallazgo de una glándula supernumeraria. Asimismo, la escisión del injerto por hiperparatiroidismo recurrente fue del 12 % (7 de 59 pacientes). En los comienzos de los años noventa, 2 estudios independientes^{30,31} registraron tasas de hipercalcemia tras PTST del 5,8 y el 6,6 % y del 6,6 y el 10,7 % tras PTT y trasplante muscular. Estudios más recientes³²⁻³⁶ encuentran tasas de reintervención tardías del 6-8 % tras PTST y entre el 5 y el 15 % tras PTT con autotrasplante. Higgins et al³⁷ han observado incluso que tras 5 años el 30 % de los injertos paratiroideos han de ser eliminados por recidiva local. Todas estas publicaciones raramente diferencian entre recidiva y persistencia. En un trabajo prospectivo y aleatorizado, Rothmund et al³⁰ compararon 20 casos de PTST con 20 casos de PTT y trasplante intramuscular con un seguimiento de 40 meses. La hipercalcemia fue menos frecuente (4 frente a 1) y ningún paciente fue reoperado tras PTT y autotrasplante. Conzo et al³⁸ publican que los pacientes con hiperplasia nodular tienen mayores tasas de recidiva (definida como una iPTH más de dos veces el límite superior de la normalidad) que aquellos con hiperplasia difusa; sin embargo, ello no ha sido corroborado por otros autores. Kinnaerts encuentra tasas de reoperación similares en ambos grupos y las concentraciones de iPTH no fueron significativamente más altas en los casos de hiperplasia nodular.

Publicaciones recientes³⁹⁻⁴¹ han demostrado que una proporción significativa de pacientes urémicos en hemodiálisis presentan cuadros de hipoparatiroidismo, arbitrariamente atribuido a las concentraciones < 20 pg/ml, y que no se puede atribuirlos a la cirugía

realizada. Dato que debe ser tenido en cuenta son los casos que se engloban dentro del proceso de la enfermedad ósea adinámica observada hasta en el 50 % de los pacientes en hemodiálisis. Al comienzo del presente estudio algunos pacientes recibieron medicación que contenía aluminio como parte del tratamiento antes de la paratiroidectomía. Dicha práctica no ha sido realizada ya en los últimos 15 años. Sabemos que el aluminio se acumula en las glándulas paratiroideas e inhibe su secreción hormonal. Recientemente se ha propuesto que la ruta ciclina D1/p16/pRB con activación del gen RB puede tener importancia en la progresión de la hiperplasia e hipertrofia en la paratiroides.

El tejido trasplantado puede sufrir un proceso de crecimiento tumoral ya descrito en casos iniciales de empleo de esta técnica y demostrable, en ocasiones, mediante simple exploración clínica⁴². Cuando se cumplen los criterios de recidiva del hiperparatiroidismo secundario y localizamos su origen, es necesario conocer el grado de extensión e infiltración del tejido paratiroideo en su proceso de proliferación que nos evite las resecciones iterativas e incompletas. Somos conscientes del grado de dificultad que encierra la identificación correcta de tejido paratiroideo hiperplásico cuando infiltra estructuras anatómicas diferentes. Otras veces puede infiltrar las estructuras antebraquiales musculares, lo que hace que intervenciones iterativas se sigan de impotencia funcional, como hemos observado, y recidiva o persistencia del cuadro de hiperparatiroidismo, a pesar de varias actuaciones quirúrgicas, y la imposibilidad de identificar y eliminar el tejido paratiroideo trasplantado que ha infiltrado en su crecimiento el tejido muscular que recibió el trasplante⁴³⁻⁴⁵. Es esencial, en estos casos, determinar el lugar y la causa de recidiva: cervical y/o antebraquial. La maniobra de compresión neumática de Casanova et al⁴⁶ es útil en la diferenciación en caso de que el tejido que causa la hipersecreción sea el trasplantado al antebrazo y

permite determinar su lateralidad. Asimismo, la valoración de las concentraciones venosas de iPTH en ambas extremidades se emplea en algunos centros, con un criterio de positividad cuando la relación es superior al cociente 1,5/1⁴⁷.

Las tasas de mortalidad de la intervención no son despreciables (3-4 %) al tratarse de pacientes que llevan años en diálisis, con enfermedades cardíacas asociadas y disfunción cardiorrespiratoria. Además, la reintervención en áreas cervicales exhaustivamente exploradas quirúrgicamente entraña un potencial elevado de riesgo lesional añadido⁴⁸.

Algunos autores recomiendan estudios de localización previos en el HPTS. Nosotros creemos que no son necesarios toda vez que hemos de abordar la totalidad del tejido paratiroideo. Tendrían su indicación en casos de persistencia y/o recidiva del hiperparatiroidismo y determinar la razón y su topografía. La gammagrafía de sustracción ²⁰¹Ta-⁹⁹Tc fue muy empleada inicialmente en estos estudios de localización en el HPTS y en el HPT primario³². Su sensibilidad, no obstante, era del 50 %. Actualmente, el empleo de la técnica ^{99m}Tc-sestamibi-¹²³I ha sido valorado positivamente⁴⁹ por su especificidad para adenomas, pero mucho menos para la hiperplasia y el hiperparatiroidismo secundario de origen renal⁹.

La adición de SPECT (*single proton emission computed tomography*) parece mejorar la localización espacial, pero las tasas de identificación en cuanto a sensibilidad se encuentran alrededor del 70 %. Una nueva técnica de sustracción de imágenes (^{99m}Tc-sestamibi-¹²³I) ha sido descrita con resultados que elevan la sensibilidad al 96 % y la especificidad al 80 %^{8,50}. La adición del trazador tiroideo permite una delineación tiroidea y su ulterior sustracción incrementa la sensibilidad tanto en el hiperparatiroidismo primario como en el secundario. La captación de MIBI ofrece además un análisis de la función glandular. Se está estudiando actualmente la relación entre la captación de MIBI, la capaci-

dad secretora, la disminución de la inmunotinción de los receptores de sensores de calcio y las características tisulares que determinen un elevado crecimiento. En el control evolutivo del trasplante subcutáneo preesternal, estamos a la espera de realizar estudio de imagen del tejido trasplantado. Creemos que es conveniente una espera algo más prolongada y que exista una función paratiroidea límite y el riesgo de recidiva para poder determinar el verdadero valor de los análisis de imagen en estos casos.

En pacientes trasplantados que ceden en su HPTS, la persistencia de captación en una o varias glándulas y las concentraciones elevadas de PTH deben ser orientativas de evolución hacia un hiperparatiroidismo terciario, cuyo abordaje puede ser más selectivo en cuanto al número de glándulas a extirpar sobre la base de estos conocimientos anatómicos y funcionales proporcionados por el radioisótopo.

Resultados menos satisfactorios se publican generalmente tras PTST, con tasas de recidiva del 34,7 %^{6,51}. En pacientes con trasplante renal tras paratiroidectomía, el porcentaje se reduce al 20 %⁵¹. Obviamente, una glándula supernumeraria olvidada contribuye a la tasa de fracasos quirúrgicos. La timectomía transcervical sistemática es de gran ayuda para evitar esta complicación por el elevado porcentaje (hasta el 20 %) de posible tejido paratiroideo incluido en él^{52,53}.

En contraste con otros autores, no realizamos sistemáticamente estudios de imagen isotópica en el preoperatorio. Sí se han realizado estudios ultrasonográficos y ocasionalmente TC, sobre todo en los primeros años. Sin embargo, en caso de persistencia-recidiva, el estudio con MIBI ha demostrado unos resultados excelentes para determinar si hay tejido paratiroideo ectópico y estudio de recidiva local, tanto tras trasplante paratiroideo como tras paratiroidectomía incompleta.

No existe conflicto de intereses.

Bibliografía

- Rothmund M. International Association of Endocrine Surgeons. Congreso. Uppsala; 2004.
- Skinner KA, Zuckerbraun L. Recurrent secondary hyperparathyroidism. An argument for total parathyroidectomy. *Arch Surg.* 1996;131:724-7.
- Donckier V, Decoster-Gervy C, Kinnaert P. Long-term results after surgical treatment of renal hyperparathyroidism when fewer than four glands are identified at operation. *J Am Coll Surg.* 1997;184:70-4.
- Ackerstrom G, Malmeus J, Gergström R. Surgical anatomy of human parathyroid glands. *Surgery.* 1984;95:14-21.
- Hines OJ, Gordon HE. Secondary hyperparathyroidism in a patient with eight parathyroid glands. *J Clin Endocrinol Metab.* 1998;83:2384-6.
- Chou FF, Lee CH, Chen HY, Chen JB, Hsu KT, Sheen-Chen SM. Persistent and recurrent hyperparathyroidism after total parathyroidectomy with autotransplantation. *Ann Surg.* 2002;235:99-104.
- Kostakis A, Vaiopoulos G, Konstantopoulos K, Zavos G, Bocos I, Sgouromalis S. Parathyroidectomy in the treatment of secondary hyperparathyroidism in chronic renal failure. *Int Surg.* 1997;82:85-6.
- Hindie E, Ureña P, Jeanguillaume C, Melliére D, Berthelot JM, Menoyo-Calonge V, et al. Preoperative imaging of parathyroid glands with technetium-99m-labelled sestamibi and iodine-123 subtraction scanning in secondary hyperparathyroidism. *Lancet.* 1999;26353:2200-4.
- Martínez Pérez E, Larrañaga F, Serrano PA. Utilidad de las diferentes técnicas de localización en el hiperparatiroidismo. *Cir Esp.* 1999;66:616-8.
- Rothmund M, Wagner P. Reoperations for recurrent and persistent secondary hyperparathyroidism. *Ann Surg.* 1988;207:310-4.
- Kitagawa W, Shimizu K, Akasu H. Endocrine surgery: the tenth report. Diagnosis, surgical indications and operative strategy of renal hyperparathyroidism. *J Nippon Med Sch.* 2003;70:278-82.
- Kessler M, Avila JM, Renoult E, Mathieu P. Reoperation for secondary hyperparathyroidism in chronic renal failure. *Transplant.* 1991;6:176-9.
- Tominaga Y. International Association of Endocrine Surgeons. Congreso. Uppsala; 2004.
- Slatopolsky E, Delmez JA. Pathogenesis of secondary hyperparathyroidism. *Am J Kidney Dis.* 1994;23:229-36.
- Parfitt AM. The hyperparathyroidism of chronic renal failure: a disorder of growth. *Kidney Int.* 1997;52:3-9.
- Tominaga Y, Tanaka Y, Sato K, Nagasaka T, Tagaki H. Histopathology, pathophysiology and indications for surgical treatment of renal hyperparathyroidism. *Semin Surg Oncol.* 1997;13:78-86.
- Fuguakwa M, Kurokawa K. Pathogenesis and medical treatment of secondary hyperparathyroidism. *Semin Surg Oncol.* 1997;13:73-7.
- Tominaga Y, Uchida K, Haba T, Katayama A, Sato T, Hibi Y, et al. More than 1,000 cases of total parathyroidectomy with forearm autograft for renal hyperparathyroidism. *Am J Kidney Dis.* 2001;8 Suppl 1:S168-71.
- Wells SA Jr, Gunnells JC, Shelburne JD, Schneider AB, Sherwood LM. Transplantation of parathyroid glands in man: clinical indications and results. *Surgery.* 1975;78:34-44.
- Gagne ER, Urena P, Leite-Silva S, Zingraff J, Chevalier A, Sarfati E, Dubost C, et al. Short- and long-term efficacy of total parathyroidectomy with immediate autografting compared with subtotal parathyroidectomy in hemodialysis patients. *J Am Soc Nephrol.* 1992;3:1008-17.
- Ockert S, Willeke F, Richter A, Jonescheit J, Schnuelle P, Van Der Woude F, et al. Total parathyroidectomy without autotransplantation as a standard procedure in the treatment of secondary hyperparathyroidism. *Langenbecks Arch Surg.* 2002;387:204-9.
- Monchik JM, Bendinelli C, Passero MA Jr, Roggin KK. Subcutaneous forearm transplantation of autologous parathyroid tissue in patients with renal hyperparathyroidism. *Surgery.* 1999;126:1152-8.
- Chou FF, Chan HM, Huang TJ, Lee CH, Hsu KT. Autotransplantation of parathyroid glands into subcutaneous forearm tissue for renal hyperparathyroidism. *Surgery.* 1998;124:1-5.
- Kinnaert P, Salmon I, Decoster-Gervy C, Bergman P, Hooghe L, De Pauw L, et al. Total parathyroidectomy and presternal subcutaneous implantation of parathyroid tissue for renal hyperparathyroidism. *Surg Gynecol Obstet.* 1993;176:135-8.
- Dubost C, Druete T, Jeaneau PL, Zingraff J, Crosnier J. Secondary hyperparathyroidism: subtotal parathyroidectomy versus total parathyroidectomy with parathyroid autotransplantation. *Nouv Presse Med.* 1980;11;9(37):2709-13.
- Zaraca F, Mazzaferro S, Catarci M, Saputelli A, Alo P, Carboni M. Prospective evaluation of total parathyroidectomy and autotransplantation for the treatment of secondary hyperparathyroidism. *Arch Surg.* 1999;134:68-72.
- Nicholson ML, Veitch PS, Feehally J. Parathyroidectomy in chronic renal failure: comparison of three operative strategies. *J R Coll Surg Edinb.* 1996;41:382-7.
- Kinnaert P, Salmon I, Decoster-Gervy C, Bergman P, Hooghe L, De Pauw L, et al. Total parathyroidectomy and presternal subcutaneous implantation of parathyroid tissue for renal hyperparathyroidism. *Surg Gynecol Obstet.* 1993;176:135-8.
- Kinnaert P, Salmon I, Decoster-Gervy C, Vienne A, De Pauw L, Hooghe L, et al. Long-term results of subcutaneous parathyroid grafts in uremic patients. *Arch Surg.* 2000;135:186-90.
- Rothmund M, Wagner PK, Schark C. Subtotal parathyroidectomy versus total parathyroidectomy and autotransplantation in secondary hyperparathyroidism: a randomized trial. *World J Surg.* 1991;15:745-50.
- Kaye M. Parathyroid surgery in renal failure: a review. *Semin Dial.* 1990;3:86-92.
- Knudsen L, Brandt L, Dagaard H, Olgaard K, Lockwood K. Five to 10 years follow-up after total parathyroidectomy and autotransplantation of parathyroid tissue: evaluation of parathyroid function by use of ischaemic blockade manoeuvre. *Scand J Clin Lab Invest.* 1996;56:47-51.
- Koonsman M, Hughes K, Dickerman R, Brinker K, Dunn E. Parathyroidectomy in chronic renal failure. *Am J Surg.* 1994;168:631-5.
- Neonakis E, Wheeler MH, Krihman H, Coles GA, Davies F, Woodhead S. Results of surgical treatment of renal hyperparathyroidism. *Arch Surg.* 1995;130:643-8.

35. Nichols P, Owen JP, Ellis HA, Farndon JR, Kelly PJ, Ward MK. Parathyroidectomy in chronic renal failure: a nine-year follow-up study. *Q J Med.* 1990;283:1175-93.
36. Punch JD, Thompson NW, Merion RM. Subtotal parathyroidectomy in dialysis-dependent and post-renal transplant patients: a 25-year single-center experience. *Arch Surg.* 1995;130:538-42.
37. Higgins RM, Richardson AJ, Ratcliffe PJ, Woods CG, Oliver DO, Morris PJ. Total parathyroidectomy alone or with autograft for renal hyperparathyroidism. *Q J Med.* 1991;88:323-32.
38. Conzo G, Celsi S, Buffardi R, Fucito A, Astarita G, Esposito MG. Total parathyroidectomy with or without autoimplantation in the therapy of secondary hyperparathyroidism. *Minerva Chir.* 2002;57:309-15.
39. Akizawa T, Kinugasa E, Akiba T, Tsukamoto Y, Kurokawa M. Incidence and clinical characteristics of hypoparathyroidism in dialysis patients. *Kidney Int.* 1997;52 Suppl 62:S72-4.
40. Fournier A, Said S, Ghazali A, Séchet A, Oprisin R, Ezaitouni F, et al. Ostéopathie adynamique de l'urémique: quelle signification clinique? En: *Actualités Néphrologiques Jean Hamburger.* Paris: Flammarion Medecine Sciences; 1997. p. 95-128.
41. Quanle Q, Monier-Fauchere M, Geng Z, Malluche H. Predictive value of serum parathyroid levels for bone turnover in patients on chronic maintenance dialysis. *Am J Kidney Dis.* 1995;26:622-31.
42. Frei U, Klempa I, Schneider M, Scheuermann EH, Koch KM. Tumor-like growth of parathyroid autografts in uraemic patients. *Proc Eur Dial Transplant Assoc.* 1981;18:548-55.
43. Ohta H, Komibuchi T, Nishimura M, Nishimura K, Nagao Y, Watanabe H, et al. ^{99m}Tc-MIBI accumulation in the parathyroid autograft in a patient with recurrent hyperparathyroidism. *Ann Nucl Med.* 1996;10:247-9.
44. Falvo L, Catania A, Sorrenti S, D'Andrea V, Santulli M, De Antoni E. Relapsing secondary hyperparathyroidism due to multiple nodular formations after total parathyroidectomy with autograft. *Am Surg.* 2003;69:998-1002.
45. Stehman-Breen C, Muirhead N, Thorning D, Sherrard D. Secondary hyperparathyroidism complicated by parathyromatosis. *Am J Kidney Dis.* 1996;28:502-7.
46. Casanova D, Sarfati E, De Francisco A, Amado JA, Arias M, Dubost C. Secondary hyperparathyroidism: diagnosis and site of recurrence. *World J Surg.* 1991;15:546-9.
47. Walgenbach S, Hommel G, Junginger T. Prospective study of parathyroid graft function in patients with renal hyperparathyroidism after total parathyroidectomy and heterotopic autotransplantation by measurement of the intact parathyroid hormone concentrations in both antecubital veins. *Eur J Surg.* 1999;165:343-50.
48. Cattani P, Halimi B, Aidan K, Billotey C, Tamas C, Drüeke TB, et al. Reoperation for secondary uremic hyperparathyroidism: Are technical difficulties influenced by initial surgical procedure? *Surgery.* 2000;127:562-5.
49. Ohta H, Komibuchi T, Nishimura M, Nishimura K, Nagao Y, Watanabe H, et al. ^{99m}Tc-MIBI accumulation in the parathyroid autograft in a patient with recurrent hyperparathyroidism. *Ann Nucl Med.* 1996;10:247-9.
50. Piga M, Bolasco P, Satta L, Altieri P, Loi G, Nicolosi A, et al. Double phase parathyroid technetium-99m-MIBI scintigraphy to identify functional autonomy in secondary hyperparathyroidism. *J Nucl Med.* 1996;37:565-9.
51. Olson JA Jr, Leight GS Jr. Surgical management of secondary hyperparathyroidism. *Adv Ren Replace Ther.* 2002;9:209-18.
52. Cattani P, Halimi B, Aidan K, Billotey C, Tamas C, Drueke TB, et al. Reoperation for secondary uremic hyperparathyroidism: are technical difficulties influenced by initial surgical procedure? *Surgery.* 2000;127:562-5.
53. Butterworth PC, Nicholson ML. Surgical anatomy of the parathyroid glands in secondary hyperparathyroidism. *J R Coll Surg Edinb.* 1998;43:271-3.