

Ablación percutánea de tumores renales mediante radiofrecuencia

Ainara Gamarra-Cabrerizo, Agustín Aspiazu-Alonso-Urquijo,
Koldo Hurtado-Urionabarrenetxea, Rebeca Bastida-Torre,
Sara Beltrán-de-Otalora-García y Eva Pampin-Álvarez

Servicio de Radiodiagnóstico. Hospital de Txagorritxu. Vitoria. Álava. España.

Resumen

La ablación percutánea mediante radiofrecuencia ha demostrado ser efectiva como tratamiento alternativo de los carcinomas renales. Es una técnica cada vez más extendida que presenta una menor tasa de complicaciones en comparación con la cirugía y representa una opción terapéutica en los pacientes de alto riesgo para nefrectomía. Presentamos nuestros resultados en el tratamiento de tumores renales mediante radiofrecuencia en los primeros casos de nuestro centro. También se exponen las consideraciones técnicas, indicaciones y complicaciones.

Palabras clave: Radiofrecuencia. Tratamiento del carcinoma renal. Indicaciones. Complicaciones.

PERCUTANEOUS RADIOFREQUENCY ABLATION OF RENAL CELL CARCINOMAS

Abstract

Percutaneous radiofrequency (RF) ablation is effective as an alternative treatment for renal cell carcinoma. This increasingly used technique has a lower complications rate

than surgery and represents another treatment option for patients who are considered high-risk candidates for nephrectomy.

We present our initial results with RF ablation of renal cell carcinoma. We also describe the ablation technique, indications and complications.

Key words: Radiofrequency. Treatment of renal cell carcinoma. Indications. Complications.

Introducción

Debido a los avances técnicos en radiodiagnóstico ha aumentado la detección de tumores renales en estadios precoces y con ello se han desarrollado nuevas técnicas alternativas a la nefrectomía radical¹. En los últimos años se ha avanzado en las técnicas de ablación percutánea guiada por imagen (química o térmica mediante calor o frío) con resultados comparables a la nefrectomía parcial².

Los pacientes candidatos a este tipo de tratamiento son los de alto riesgo quirúrgico y también los que muestran riesgo de desarrollar nuevos carcinomas renales en el futuro. En estos últimos debemos preservar el mayor parénquima renal posible para evitar las insuficiencias renales que conllevan diálisis³.

Correspondencia: Dra. A. Gamarra-Cabrerizo.
Servicio de Radiodiagnóstico. Hospital de Txagorritxu.
Jose Achotegui, s/n. 01009 Vitoria. Álava. España.
Correo electrónico: aigamarra@hotmail.com.

Recibido el 18-6-2007; aceptado para su publicación el 21-11-2007.

Presentación de casos

Según el protocolo establecido en nuestro centro^{1,3,4}, el procedimiento requiere ingreso hospitalario del paciente el mismo día, y se le da de alta al día siguiente si no ha presentado complicaciones. Los 3 pacientes que hemos tratado han permanecido ingresados por espacio de 24 h tras la ablación.

Es necesario un recuento plaquetario y análisis de la coagulación antes del tratamiento. Todos los tumores se diagnosticaron por métodos de imagen, y todos eran menores de 4 cm, exofíticos y accesibles percutáneamente sin que requirieran ninguna técnica para mejorar el acceso.

En los 3 casos se utilizó un generador de 150-W de corriente pulsada controlada mediante impedancia y con un electrodo de Leveen de 3 cm de diámetro. Durante la sesión los pacientes permanecieron sedados y con monitorización hemodinámica y respiratoria por el servicio de anestesia.

Como método de imagen utilizamos la tomografía computarizada (TC) tanto para realizar la técnica como en los controles posteriores; la ablación fue completa en los tres tumores en el control realizado al mes. Por tanto, ninguno ha precisado sesiones adicionales.

Caso 1

Mujer de 81 años con hiperuricemia, hipertensión arterial (HTA) y antecedentes de cardiopatía isquémica. En un ingreso por rectorragia se le realiza una TC abdominal que evidencia un tumor renal de 2,1 cm localizado en la región interpolar del riñón derecho como hallazgo casual (fig. 1). Se decide tratamiento mediante ablación por radiofrecuencia (RF) por ser una paciente de edad avanzada con importante deterioro general, alto riesgo quirúrgico (ASA III). Se realizan dos ablaciones solapadas en la misma sesión. Como efecto colateral los primeros 2 días tras la ablación la paciente presenta una mínima sensación nauseosa con vómitos y dolor en flanco derecho que

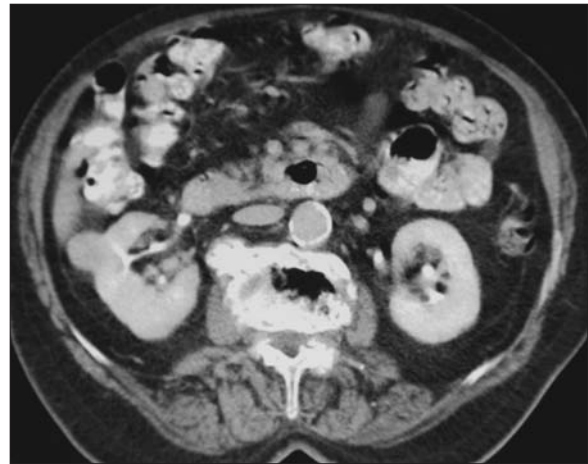


Figura 1. Caso 1: tomografía computarizada antes del tratamiento que muestra un nódulo hipercaptante de 2,1 cm, excéntrico en la región interpolar del riñón derecho.

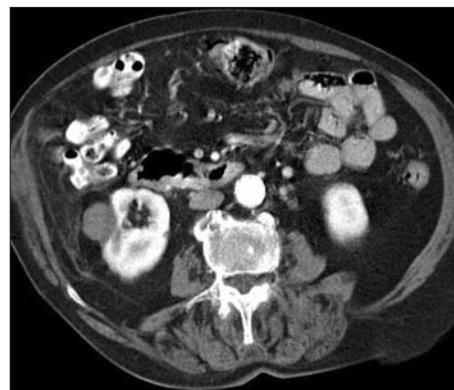

Figura 2. Caso 1: tomografía computarizada al mes de la ablación por radiofrecuencia, se observa el nódulo hipodenso sin captación de contraste intravenoso.

se controla con analgésicos. La función renal antes y después del tratamiento está dentro de límites normales (creatinina, 1 mg/dl). En la TC realizada al mes se objetiva una buena respuesta con un aspecto del tumor más hipodenso, una pared prácticamente imperceptible sin realces irregulares periféricos (fig. 2).

Caso 2

Varón de 39 años, fumador, con HTA, insuficiencia renal leve, antecedentes de colecistectomía, nefrecto-

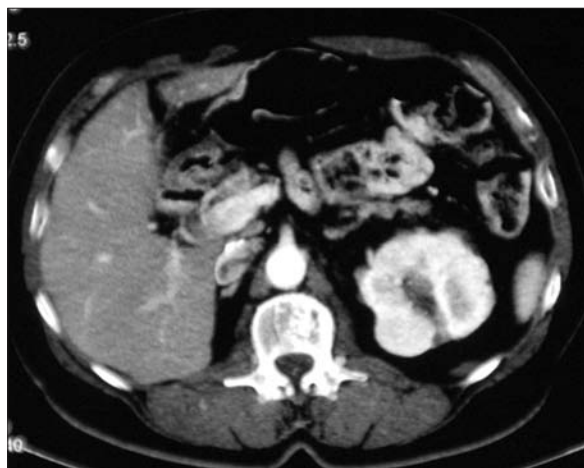

Figura 3. Caso 3: tomografía computarizada antes del tratamiento que muestra un nódulo hipercaptante de 3,2 cm, excéntrico, en el polo superior del riñón izquierdo.

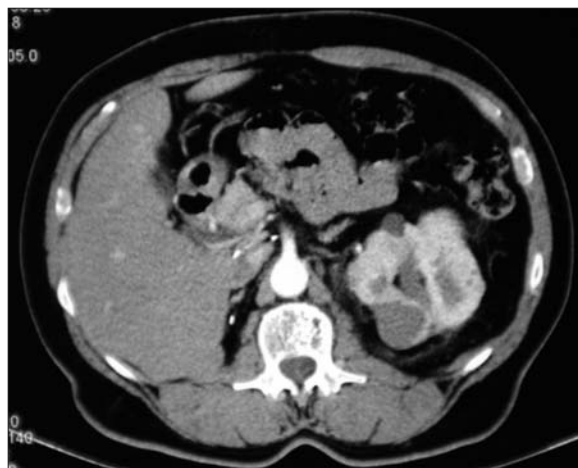

Figura 5. Caso 3: tomografía computarizada al mes de la radiofrecuencia, se observa un nódulo hipodenso sin realce irregular.

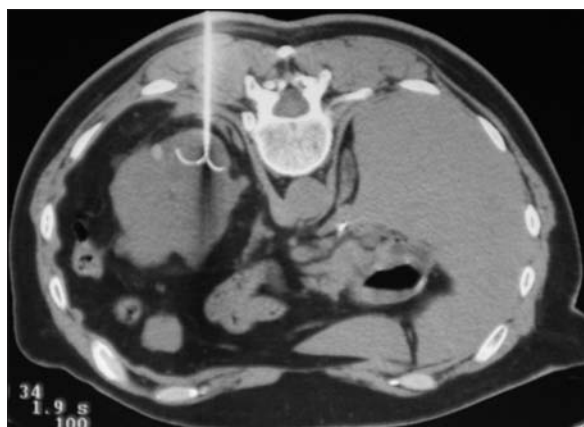

Figura 4. Caso 3: tomografía computarizada durante la radiofrecuencia, acceso posterior con el paciente en prono, electrodo localizado en el centro de la lesión.

mía izquierda por neoplasia de células claras grado 2 de Fuhrman y neoplasia primaria sincrónica de 1,2 cm en el polo inferior del riñón derecho. Se decide su tratamiento mediante RF por tratarse de un paciente monorreño con riesgo de desarrollar nuevos tumores renales en el futuro. Creatinina antes y después del tratamiento de 1,4 mg/dl. Se realizan dos ablaciones en la misma sesión. Como efecto colateral el paciente presentó molestias en la fosa renal derecha y la fosa ilíaca izquierda que desaparecieron en los pri-

meros días. En la TC realizada al mes se objetiva una buena respuesta, y se observa un nódulo hipodenso que aumenta su coeficiente de atenuación en 16 UH tras la administración de contraste intravenoso.

Caso 3

Varón de 72 años con HTA, intervenido quirúrgicamente de pólipo laríngeo, colecistectomía, prostatectomía y nefrectomía derecha por adenocarcinoma hacía 14 años. En una TC abdominal, como hallazgo casual, se observan 6 masas renales izquierdas, la mayor de ellas de 3,2 cm (fig. 3). El tratamiento indicado por tratarse de un tumor multicéntrico sin adenopatías ni metástasis sería la nefrectomía radical que conllevaría diálisis e imposibilidad de trasplante renal posterior porque tendría que esperar 5 años de seguridad. El paciente se niega a dicho tratamiento y se decide realizar RF del tumor de mayor tamaño. Creatinina antes y después del tratamiento de 1,4 mg/dl. Se realizó una única ablación y no presentó ninguna complicación durante ni después de la RF (fig. 4). En la TC realizada al mes se objetiva una buena respuesta; se observa el nódulo tratado hipodenso sin captaciones de contraste (fig. 5).

Discusión

Hay múltiples estudios que demuestran resultados esperanzadores en el tratamiento de los tumores renales mediante RF (alrededor del 90 % de necrosis completa³). Se trata de resultados en tumores dejados in situ (no resecaados) con cortos períodos de seguimiento, que en ningún caso han superado los 5 años, y por tanto hasta que haya resultados comparativos con la cirugía, la RF se realiza a los pacientes en quienes la resección quirúrgica no está indicada⁵.

El tamaño pequeño (< 3 cm) y la localización no central (exofítica) de los tumores renales han resultado ser factores predictores independientes de respuesta completa después de una única sesión de RF. En tumores de mayor tamaño o de localización central se puede realizar ablaciones solapadas múltiples para cubrir el tumor por completo o incluso varias sesiones. Cuanto más pequeño es el tumor, más probable es que el electrodo sea capaz de necrosar por completo el tumor. En pacientes en quienes no hay alternativa quirúrgica los límites de tamaño pueden ser más laxos, teniendo en cuenta que no se ha conseguido ablaciones completas en tumores mayores de 5,5 cm^{3,5}. No es necesario dejar márgenes de seguridad y tratar más allá del tumor porque se trata de preservar parénquima renal².

La grasa que circunda los tumores exofíticos tiene un efecto aislante que ayuda a contener la temperatura para producir la necrosis por coagulación. En los tumores centrales los vasos renales dispersan el calor, con lo que la ablación es menos efectiva.

Las indicaciones exactas no están aún validadas pero las más aceptadas son: comorbilidad que imposibilita o hace de alto riesgo la cirugía, riñón único y/o función renal disminuida, carcinoma renal multifocal o alto riesgo de desarrollar nuevos carcinomas renales en el futuro, como en pacientes con enfermedad de von Hippel-Lindau o carcinoma renal familiar^{3,4}.

Las contraindicaciones incluyen coagulopatía no corregida, enfermedad aguda, como sepsis o extensión del tumor a la vena renal, órganos adyacentes, ganglios linfáticos o metástasis a distancia a no ser que se haga con fines paliativos⁴.

La respuesta al tratamiento se objetiva mediante las pruebas de imagen que pueden ser la ecografía, la TC o la resonancia magnética, pero siempre utilizando la misma técnica. En nuestro caso utilizamos la TC tanto para realizar el procedimiento como en el seguimiento. El tratamiento habrá sido eficaz si demostramos una falta de perfusión del tumor. Los realces de contraste irregulares, nodulares o excéntricos demostrarán tumor residual que requerirá una nueva sesión de RF. Se considera significativo realces por encima de 20 UH².

El seguimiento del paciente debe ser clínico, analítico (función renal) y de imagen; es recomendable realizar controles al mes del tratamiento, luego cada 6 meses durante el primer año (en algunos centros cada 3-4 meses) y cada año posteriormente, ya que el mayor porcentaje de recidivas o tratamientos incompletos se detecta en el primer año¹.

Las complicaciones son raras en comparación con la nefrectomía parcial. En los primeros días puede haber molestias locales leves-moderadas, síndrome postablación, lesión de órganos vecinos, derrames pleurales asintomáticos, mínimas colecciones perirrenales asintomáticas, hemorragia (es la más frecuente, sobre todo en tumores centrales), obstrucción del sistema urinario colector debido a lesión ureteral o hemorragia a la vía urinaria y parestesias transitorias por lesión de los nervios del plexo lumbar^{1,6}. Para evitar la siembra del tracto y si hay riesgo de hemorragia se puede realizar su ablación en el momento de retirar el electrodo⁷, tal y como hicimos en todos nuestros pacientes.

En resumen, la ablación percutánea mediante RF es una prometedora técnica que hay que considerar como opción terapéutica en los pacientes con carci-

nomas renales en estadios precoces que no son buenos candidatos para la cirugía. Numerosos trabajos abalan su uso, no obstante, la resección quirúrgica sigue siendo el tratamiento estándar mientras no haya

estudios a largo plazo que comparen la nefrectomía parcial con la RF.

Los autores no declaran conflictos de intereses.

Bibliografía

1. Clark T, Millward SF, Gervais DA, Goldberg SN, Grassi CJ, Kinney TB, et al. Reporting standards for percutaneous thermal ablation of renal cell carcinoma. *J Vasc Interv Radiol.* 2006;17:1563-70.
2. Goldberg SN, Grassi CJ, Cardella JF, Charboneau JW, Dodd GD, Dupuy DE, et al. Image-guided tumor ablation: standardization of terminology and reporting criteria. *Radiology.* 2005;235:728-39.
3. Gervais DA, McGovern FJ, Arellano RS, McDougal WS, Mueller PR. Radiofrequency ablation of renal cell carcinoma: part 1, indications, results, and role in patient management over a 6-year period and ablation of 100 tumors. *AJR Am J Roentgenol.* 2005;185:64-71.
4. Zagoria RJ. Imaging-guided radiofrequency ablation of renal masses. *Radiographics.* 2004;24:S59-71.
5. Zagoria RJ, Hawkins AD, Clark PE, Hall MC, Matlaga BR, Dyer RB, et al. Percutaneous CT-guided radiofrequency ablation of renal neoplasms: factors influencing success. *AJR Am J Roentgenol.* 2004;183:2001-7.
6. Gervais DA, Arellano RS, McGovern FJ, McDougal WS, Mueller PR. Radiofrequency ablation of renal cell carcinoma: part 2, lessons learned with ablation of 100 tumors. *AJR Am J Roentgenol.* 2005;185:72-80.
7. Gervais DA, Arellano RS, Mueller PR. Percutaneous ablation of kidney tumors in nonsurgical candidates. *Oncology.* 2005;19:6-11.