

Tratamiento quirúrgico del fracaso de las fístulas arteriovenosas

Belén Vivians-Redondo, Luis Estallo-Laliena, Melina Vega-de-Céniga,
Natalia De-La-Fuente y Ángel Barba-Vélez

Servicio de Angiología y Cirugía Vascular. Hospital de Galdakao-Usansolo. Galdakao. Vizcaya. España.

La fístula arteriovenosa (FAV) consiste en unir una arteria y una vena para aumentar el flujo venoso. Una correcta diálisis precisa de una fístula que ofrezca flujos en torno a 300-600 ml/min. El correcto funcionamiento de la fístula depende de:

- Flujo arterial correcto: el calibre arterial mínimo debe ser 2 mm. Un calibre menor conlleva el fracaso de la fístula. La arteriosclerosis puede suponer la aparición de isquemia distal¹.
- Vena superficial con diámetro > 3 mm y que no esté flebítica o, en su defecto, una prótesis de PTFE de 6 mm.
- Retorno venoso adecuado: que no haya trombosis venosa profunda (TVP) en la extremidad ni estenosis en venas centrales (frecuente en pacientes con vía central previa). La TVP contraindica la realización de FAVI, ya que daría lugar a un gran edema que pone en riesgo la viabilidad de la extremidad.

Actualmente los pacientes a los que se practica una FAVI son cada vez más añosos y presentan arterias calcificadas de pequeño calibre y con flujo arterial escaso, ausencia de venas superficiales útiles (por punciones de repetición), vías de acceso para hemo-

diálisis múltiples, lo que dificulta realizar una nueva, y estenosis o alteración del retorno venoso por el uso de vías centrales. Todo esto contribuye al fracaso precoz de una fístula.

Una de las causas más frecuentes de fracaso precoz de las FAV es el empeño del cirujano vascular en utilizar vías nativas y agotar este recurso; se llegan a realizar fístulas con arterias radiales de diámetro < 2 mm y venas de escaso calibre. Sin embargo, no todas fracasan y pensamos que es preferible intentarlo antes de realizar una fístula más proximal o protésica (especialmente en pacientes jóvenes).

La causa más frecuente de fracaso tardío en las FAV autólogas (vena) es la estenosis. La principal zona de estenosis es la vena próxima a la anastomosis (por la presencia de flujo turbulento) y la aparición de hiperplasia en las zonas de punción repetida, por ello es importante variar la zona de punción.

La hipotensión, el bajo gasto (insuficiencia cardíaca), los trastornos de la coagulación y una compresión excesiva a la hora de realizar hemostasia tras una sesión de hemodiálisis son otras de las causas que pueden producir una trombosis de la FAV. En estos casos habría que valorar anticoagular al paciente para evitar el fracaso de nuevos accesos vasculares.

El fracaso tardío de las FAV de PTFE también se produce mayormente por una estenosis, aunque varía la localización y es más frecuente en la anastomosis ve-

Correspondencia: Dra. B. Vivians Redondo.
Servicio de Angiología y Cirugía Vascular.
Hospital de Galdakao-Usansolo.
Barrio Olabeaga, s/n. 48960 Galdakao. Vizcaya. España.
Correo electrónico: belen.viviansredondo@osakidetza.net

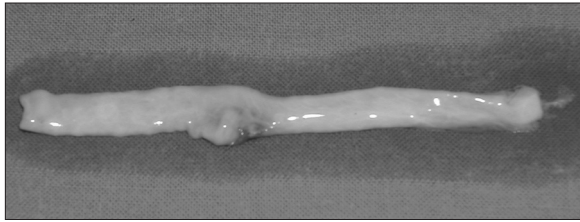


Figura 1. Vena criopreservada.

nosa o en su proximidad. En ese caso, factores como la hipotensión, el bajo gasto o la hipercoagulabilidad influyen mucho más en su trombosis (el PTFE se trombosa más fácilmente que una vena nativa).

Una vez trombosada la fístula, no es fácil rescatarla. En el caso de las fístulas venosas, una trombectomía sólo es eficaz en los fracasos precoces en quirófano. Las FAV de PTFE pueden trombectomizarse o tratarse con fibrinólisis, pero no en todos los casos, ya que en ocasiones el PTFE está muy deteriorado por las múltiples punciones, y es más recomendable sustituirlo por uno nuevo. Por todo ello es muy importante detectar el fracaso de las FAV antes de que lleguen a trombosarse.

Sería recomendable avisar al cirujano vascular para que valore y estudie una fístula si se detectan problemas durante la diálisis: disminución del flujo de la fístula a menos de 250-300 ml/min o reducción de un 25 % del flujo en 1 mes, aumento de la presión ve-

nosa, aparición de edema en la extremidad o de circulación colateral. Todos estos son signos que indican un inminente fracaso de la fístula y en cuanto aparezcan habría que intentar buscar la causa e intentar solucionarla.

El diagnóstico se realiza con una adecuada exploración de la fístula y se puede complementar con eco-Doppler, fistulografía o angiorresonancia (que nos permiten valorar mejor el sistema venoso central, al que el eco-Doppler no tiene un correcto acceso)². El tratamiento quirúrgico de las estenosis incluye²⁻⁴:

- Reanatomosis más proximal en la arteria cuando la estenosis se encuentra en la vena próxima a la anastomosis.
- Si la vena no se puede movilizar (está lejos de la arteria y está muy desarrollada: suele ser difícil disecar una vena arterializada, ya que está muy adherida a los tejidos circundantes), se puede utilizar un injerto de PTFE o vena (autóloga o criopreservada, aunque el uso de éstas debe ser prudente, pues tienden a dilatarse y formar aneurismas, son más friables y de momento no se recomienda su punción para las sesiones de hemodiálisis) (fig. 1) para unir arteria y vena (fig. 2).
- En las estenosis de vena más alejadas de la anastomosis, se puede solucionar con una angioplastia con

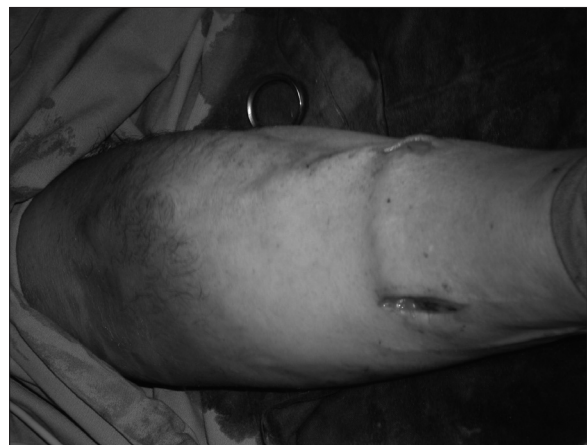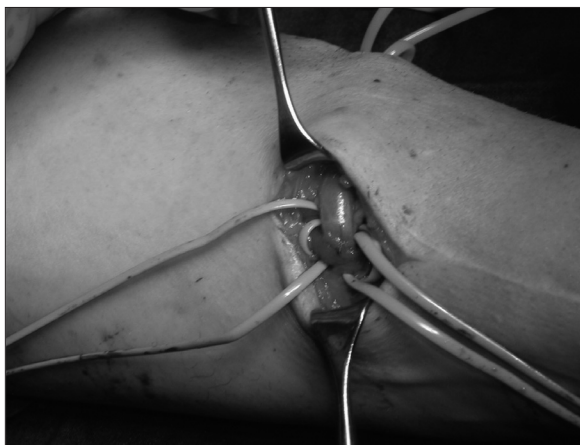


Figura 2. Trombosis de vena cefálica. Uso de vena criopreservada para unir arteria radial y vena dorsal.

parche (si la estenosis es corta) o sustituyendo la zona estenosada por un injerto (vena o PTFE).

- Si la estenosis está en la anastomosis venosa o en la vena de drenaje, se puede realizar una angioplastia con parche o angioplastia con balón o prologar la anastomosis más proximal.
- Una trombosis de la vena subclavia con permeabilidad de la vena axilar y de la vena yugular se puede solucionar realizando un *bypass* axiloyugular.

Cuando la fistula de PTFE ya se ha trombosado, las opciones quirúrgicas son:

- Trombectomía más flebografía intraoperatoria. Si hay una lesión subyacente, se debe solucionar (tratamiento de estenosis con las técnicas arriba descritas o con técnica endovascular). Si no se encuentra una estenosis subyacente o una causa que justifique la trombosis, lo más probable es que se deba a hipotensión, bajo gasto o hipercoagulabilidad y habría que valorar anticoagular al paciente.
- Fibrinólisis (con técnica endovascular, uso de urocinasa u otros fibrinolíticos) más estudio de imagen para buscar las estenosis que causan la oclusión, que se podrá tratar quirúrgica o endovascularmente.

Bibliografía

1. Pobo VJ, Sesma-Gutiérrez A, Viviens-Redondo B, Marzo-Álvarez AC, Rivera-Rodríguez AI, Bernardos-Alcalde C, et al. Técnica quirúrgica, propiamente dicha, del acceso vascular autólogo. *Angiología*. 2005;57 Supl 2:S55-64.
2. Segura-Iglesias RJ, Hernández-La Hoz Ortiz I, Fernández-Fernández JC. Disfunción del acceso vascular por estenosis. *Angiología*. 2005;Supl 2:S93-101.
3. Adams ED, Sidawy AN. Complicaciones no trombóticas de los accesos venosos para hemodiálisis. En: Rutherford RB, editor. *Cirugía vascular*. Madrid: Elsevier; 2006. p. 1692-705.
4. Del Río Prego A, Aparicio Martínez C, González García A. Accesos vasculares para hemodiálisis. En: Sociedad Española de Angiología y Cirugía Vascular. *Tratado de las enfermedades vasculares*. Barcelona: Viguera; 2006. p. 1255-67.