

El acceso yugular

José Ignacio Minguela, Isabel Jimeno, Julen Ocharan-Corcuera, Alejandro Chena
y Ramón Ruiz-de-Gauna

Unidad de Diálisis. Osakidetza Hospital Txagorritxu Ospitalea. Vitoria-Gasteiz. Álava. España.

Introducción

La canalización de la vena yugular se ha usado tanto para catéteres temporales como para tunelizados. Es la más utilizada y la que permite una más larga duración del catéter.

La canalización puede ser tanto guiada con ecografía como con referencias anatómicas. La primera ofrece más seguridad y eficacia¹⁻³ y debe ser la que se utilice habitualmente. Sin embargo, es posible que en un momento dado no dispongamos de ella y debamos canalizar la vena sin ayuda técnica. Por ello es necesario conocer las referencias anatómicas⁴ que permiten localizar el punto de punción y la dirección de la aguja. En estos casos puede ser útil usar agujas de micropunción, de 4 o 5 Fr, que producirían menos lesión en caso de punción accidental de la arteria carótida.

Recuerdo anatómico

La vena yugular recoge la sangre intracraneal y sale, en la base del cráneo, por el foramen yugular, que se

encuentra medial a la apófisis mastoides. Baja por el cuello, recogiendo la sangre de cara y cuello y en el tórax se une a la vena subclavia para formar el tronco braquiocefálico, que luego drena a la vena cava superior.

Desciende paralela a la arteria carótida, dentro de la misma vaina, por la zona más externa y anterior, y en medio de ambas hay varios nervios craneales y el nervio vago. En la zona anterior está cubierta por el músculo esternocleidomastoideo y en la zona posterior asienta sobre los músculos escalenos. Entra en el tórax, justo detrás de la clavícula, cerca de la articulación con el esternón.

El músculo esternocleidomastoideo se inserta en la clavícula mediante dos fascículos, principal o esternal (medial) y accesorio o clavicular (externo). Entre ambos y la clavícula se forma el triángulo de Sédillot, que sirve como referencia para la canalización de la vena.

Posición del paciente

En decúbito supino, brazos estirados y pegados al cuerpo, en posición de Trendelenburg (se puede poner una almohada debajo de los hombros para poner en hiperextensión el cuello) y con la cabeza en posición neutra o ligeramente girada en dirección contralateral.

Correspondencia: Dr. J.I. Minguela.
Unidad de Diálisis. Osakidetza Hospital Txagorritxu Ospitalea.
José Atxotegui, s/n. 01009 Vitoria-Gasteiz. Álava. España.
Correo electrónico: joseignacio.minguelapesquera@osakidetza.net

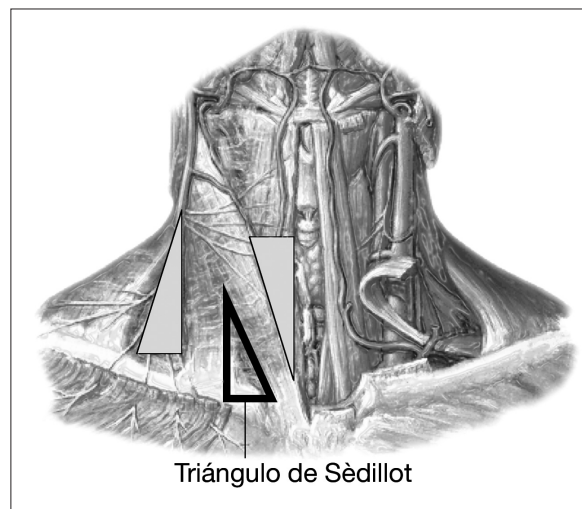


Figura 1. Se señala el triángulo de Sédillot. Los otros dos triángulos reflejan la zona anterior y posterior al esternocleidomastoideo, que sirven como vía de acceso a la vena yugular.

Vías de canalización

Algunas de las más habituales (fig. 1):

Vía anterior (2 formas)

– A la altura del cartilago cricoides, justo en el borde medial del esternocleidomastoideo y en dirección al pezón ipsolateral, a aproximadamente 30-45° de elevación respecto a piel.

– En la zona un poco más craneal, palpando la carótida se pincha en dirección caudal entre la carótida y el músculo esternocleidomastoideo.

Bibliografía

- Hind D, Calvert N, McWilliam R, Davidson A, Paisley S, Beverley C, et al. Ultrasonic locating devices for central venous cannulation: meta-analysis. *BMJ*. 2003;327:361-4.
- Feller-Kopman D. Ultrasound-guided internal jugular access. A proposal standardized approach and implications for training and practice. *Chest*. 2007;132:302-9.
- Cajozoo M, Quintini G, Cocchiera G, Greco G, Vaglica R, Pezzano G, et al. Comparison of central venous catheterization with and without ultrasound guide. *Transf Apher Sci*. 2004;31:199-202.
- Graham AS, Tegtmeier K, Braner D. Central venous catheterization [carta]. *N Engl J Med*. 2007;357:945.
- McGee DC, Gould MK. Preventing complications of central venous catheterization. *N Eng J Med*. 2003;348:123-33.
- Newton JD, Sprigings DC. Central venous catheterization [carta]. *N Engl J Med*. 2007;357:943.
- Hirabayashi Y. The angle of needle insertion during internal jugular vein cannulation. *J Anesth*. 2007;21:290.
- Graham AS, Ozment C, Tegtmeier K, Lai S, Braner DAV. Central venous catheterization. *N Eng J Med*. 2007;356:e21.

Vía media (2 formas)

- En la parte superior del triángulo⁵, en dirección a la mamila y con una inclinación de la aguja de 45-50°.
- En la zona inferior del triángulo, en dirección caudal y con unos 50-60° de inclinación respecto a piel.

Vía posterior

A dos traveses de dedo desde la clavícula, y junto al borde posterior del fascículo externo del esternocleidomastoideo, en dirección a la cruz esternal y con una inclinación de 10-20° respecto a la piel.

Controversias

Posición de la cabeza: aunque se tiende a girar 90° en dirección contralateral, para marcar más el triángulo de Sédillot, se corre el riesgo de situar la arteria carótida debajo de la vena yugular con el riesgo de traspasarla y crear una fístula arteriovenosa⁶. Es mejor poner la cabeza en posición neutra o girar unos 45° contralateral. *Ángulo de punción:* un artículo reciente⁷, en el que sacaban una foto durante la punción, comprobaron que el ángulo de inserción es bastante mayor que el reflejado en la literatura. Entre 50 y 60° era lo más habitual.

En mayo de este año se ha publicado un vídeo en *New England Journal of Medicine* que muestra con detalle la canalización de la vena yugular interna⁸.