



## NOTA CLÍNICA

### Irreversibilidad de la función renal tras reparación tardía de hernia vesical gigante

Vicente García Rodríguez<sup>a</sup>, Manuel Heras<sup>b,\*</sup>, Javier Sanz<sup>a</sup>, María Jiménez<sup>c</sup>, Alberto Delgado<sup>c</sup>, Alfonso Diego<sup>a</sup> y María José Fernández-Reyes<sup>b</sup>

<sup>a</sup> Servicio de Urología, Hospital General, Segovia, España

<sup>b</sup> Servicio de Nefrología, Hospital General, Segovia, España

<sup>c</sup> Servicio de Cirugía, Hospital General, Segovia, España

Recibido el 15 de marzo de 2013; aceptado el 14 de mayo de 2013

Disponible en Internet el 17 de julio de 2013

#### PALABRAS CLAVE

Insuficiencia renal;  
Hernias  
inguinoescrotales;  
Reparación quirúrgica

#### KEYWORDS

Renal failure;  
Inguinoscrotal hernia;  
Surgical repair

**Resumen** Las hernias inguinales pueden ser causa de insuficiencia renal. El tratamiento de elección es la reparación quirúrgica precoz. Describimos el caso de un paciente con una hernia inguinoescrotal gigante que provocaba insuficiencia renal cuya reparación tardía no permitió la recuperación de la función renal.

© 2013 SEDYT. Publicado por Elsevier España, S.L. Todos los derechos reservados.

#### Lack of renal function recovery after late repair of a giant inguinoscrotal hernia

**Abstract** Inguinal hernias can be a cause of renal failure. The treatment of choice is early surgical repair. We describe the case of a patient with a giant inguinoscrotal hernia that provoked renal failure. Late repair did not allow recovery of renal function.

© 2013 SEDYT. Published by Elsevier España, S.L. All rights reserved.

Las hernias inguinales son una dolencia quirúrgica muy frecuente en la población general. Sin embargo, la hernia vesical inguinoescrotal está presente entre un 0,3 y un 3% de todos los casos de hernias en el adulto, según los diferentes autores, alcanzando el 10% en varones mayores de 50 años<sup>1</sup>.

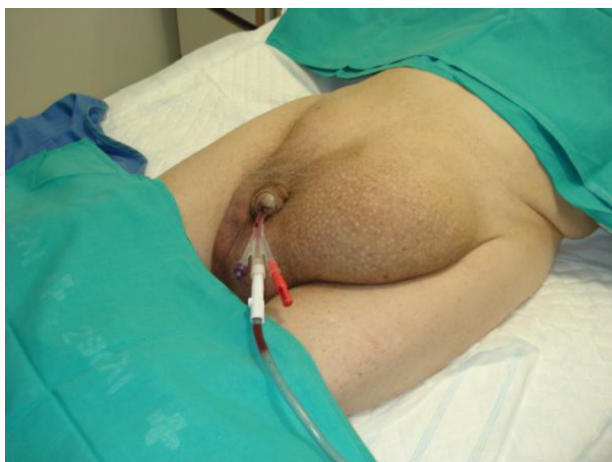Por otra parte, la hernia vesical masiva o cistocele escrotal (herniación de más del 50% de la vejiga) es bastante

rara. La mayoría de las hernias vesicales son asintomáticas y se diagnostican incidentalmente durante la intervención quirúrgica de reparación de la hernia inguinal, o en estudios de imagen por otro motivo. El tratamiento de elección es la reparación quirúrgica de la hernia, seguida del tratamiento de la obstrucción del tracto urinario inferior, si existiese<sup>2</sup>.

Se describe el caso de un paciente con una hernia vesical inguinoescrotal gigante, con un deterioro progresivo de la función renal, al que se le realizó una reparación quirúrgica tardía, con empeoramiento posterior de la función renal tras el tratamiento quirúrgico.

\* Autor para correspondencia.

Correo electrónico: [manuhebe@hotmail.com](mailto:manuhebe@hotmail.com) (M. Heras).



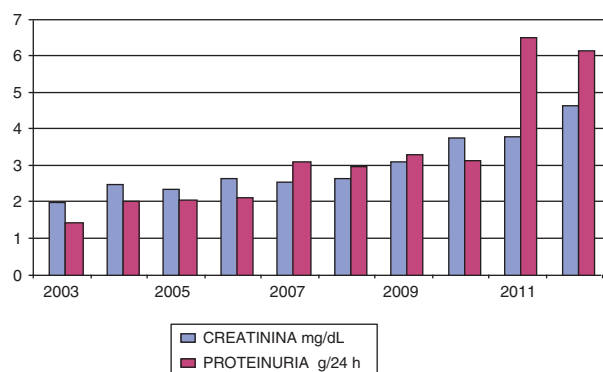
**Figura 1** Hernia inguinoescrotal bilateral previa a reparación quirúrgica.

### Caso clínico

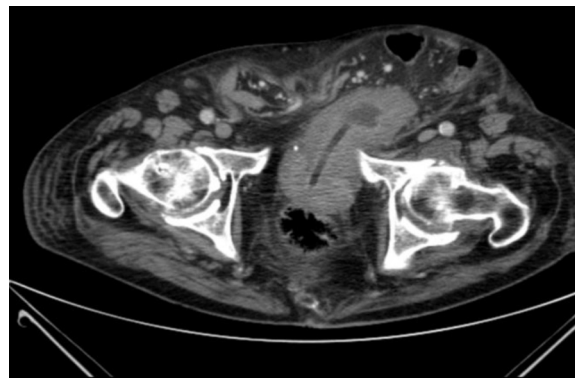Varón de 81 años de edad que ingresó procedente de Urgencias por hematuria y retención aguda de orina. Entre sus antecedentes personales destacaban hipertensión arterial, arritmia cardíaca por fibrilación auricular en tratamiento anticoagulante con acenocumarol, hipercolesterolemia, hiperuricemia, síndrome prostático de larga evolución en tratamiento con alfa-adrenérgicos y hernia inguinal bilateral de más de 20 años de evolución, cuya reparación quirúrgica el paciente rechazó en varias ocasiones.

Refiere aumento de su sintomatología prostática desde hace más de un año, acompañada de micción en 2 tiempos. En la exploración física cabe destacar un estado general, afebril, presión arterial 125/78 mmHg. Auscultación cardíaca arritmica. Auscultación pulmonar: sin ruidos patológicos. En el abdomen destacaba una gran hernia inguinal bilateral, siendo de predominio en lado izquierdo. Extremidades con leves edemas. Tacto rectal: próstata con volumen III/IV, adenomatosa, no dolorosa (fig. 1).

La analítica en Urgencias fue: creatinina 4,3 mg/dl, potasio 5,2 mEq/L, resto de bioquímica y hemograma dentro de valores normales, con un deterioro de la función renal durante el ingreso con pico de creatinina de 5,3 mg/dl. En



**Figura 2** Evolución analítica de la función renal en el tiempo.



**Figura 3** TAC abdominal previa a cirugía.

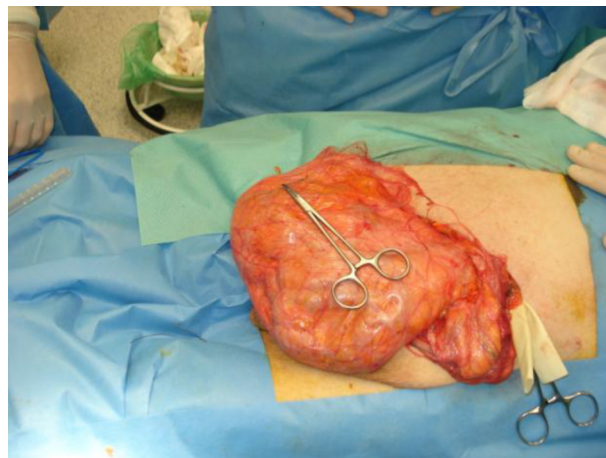
la figura 2 se muestra la evolución analítica de la función renal en el tiempo.

En la ecografía abdominal se apreció una ureterohidronefrosis bilateral. El estudio de TAC abdominal informaba de gran hernia inguinoescrotal izquierda, observando en su interior asas de intestino delgado, así como toda la vejiga, con imágenes pseudodiverticulares, compatibles con vejiga de lucha. El riñón derecho presentaba atrofia cortical, con escasa eliminación de contraste, y ureterohidronefrosis, que también se apreciaba en el riñón izquierdo, aunque en este no era permanente y al cambiaba con relación a la postura del enfermo y al crecimiento prostático (fig. 3).

Ante los hallazgos citados, se programó al paciente de forma conjunta con el Servicio de Urología y Cirugía General para reparación en un solo tiempo de la hernia inguinal bilateral (fig. 4) y la realización de RTU de próstata y vesical con toma de muestras para anatomía patológica.

El postoperatorio cursó con buena evolución, apareciendo un seroma en la zona quirúrgica, resolviéndose con drenaje y curas diarias.

Un mes después del alta, el paciente inicia clínica de astenia, anorexia, edemas, disnea, y disminución de diuresis, presentando en ese momento cifras de creatinina de 11,9 mg/dl, y urea de 291 mg/dl, por lo que se tolerancia a iniciar diálisis. Además, presentó infección de la herida quirúrgica por



**Figura 4** Reparación quirúrgica de la hernia.

*Shaphylococcus aureus* meticilin resistente y *Acinetobacter baumannii*.

## Discusión

La hernia inguinoescrotal con inclusión de vejiga es poco frecuente. La mayoría de las hernias vesicales son asintomáticas. Cuando producen síntomas, el más característico es la micción en 2 tiempos, donde la porción abdominal se vacía con la micción espontánea y el resto de la vejiga se vacía mediante la presión manual de la hernia o la elevación del escroto (signo de Mery)<sup>3</sup>.

También se puede manifestar como un cólico nefrítico ipsilateral por herniación del uréter o angulación del mismo, hematuria y, mucho más infrecuentemente, como insuficiencia renal obstructiva por herniación del triángulo vesical<sup>4</sup>. El tratamiento será preferentemente una herniorrafia inguinal extraperitoneal asociada a la corrección del proceso obstructivo inferior y, si persiste el deterioro de la función renal, deberán plantearse como alternativas tratamientos sustitutivos de diálisis peritoneal o hemodiálisis<sup>5</sup>.

En la literatura se describe el caso de una hernia con afectación incipiente de la función renal reversible con la reparación quirúrgica precoz de la hernia<sup>6</sup>.

Nosotros describimos la historia natural de empeoramiento progresivo de la función renal, coincidiendo con el crecimiento progresivo de la hernia y la ausencia de su reparación quirúrgica. En nuestro paciente se constató un empeoramiento de la función renal hasta el punto de comentar al paciente la necesidad de tratamiento sustitutivo renal (el paciente había aceptado hemodiálisis y era portador de

una fístula arteriovenosa). Generalmente, el tratamiento precoz de la hernia y de la obstrucción urinaria baja, si existiese, evita la aparición de estas complicaciones.

En nuestro caso, aunque se decidió su reparación quirúrgica, el carácter crónico y el gran tamaño de la hernia no permitieron la recuperación de la función renal, por lo que se inició hemodiálisis. Además, se presentaron complicaciones infecciosas en relación con el tratamiento quirúrgico, de ahí la importancia de una actuación precoz, ya que se trataría de una causa de insuficiencia renal potencialmente reversible.

## Bibliografía

1. Herranz Fernández LM, Jiménez Gálvez M, Arellano Gañán R, Pereira Sanz I. Uropatía obstructiva bilateral secundaria a hernia vesical inguinoescrotal. *Actas Urol Esp.* 2002;26:306-9.
2. Mariño del Real J, Cabello Padial J, Sevilla Zabaleta M, Abengozar García Moreno A, Rodríguez Rincón P, Asuar Aydillo S. Hernia vesical inguinoescrotal gigante. *Actas Urol Esp.* 2000;24:509-12.
3. Kraft KH, Sweeney S, Fink AS, Ritenour CW, Issa MM. Inguinoscrotal bladder hernias: Report of a series and review of the literature. *Can Urol Assoc J.* 2008;2:619-23.
4. Juan JU, Ramos de Campos M, Ordoño F, Fabuel M, Serrano de la Cruz F, Navalón P, et al. Hernias vesicales inguinoescrotales. *Arch Esp Urol.* 2007;60:231-6.
5. Navarro P, Alvarado A, Blanco A, Jiménez C, Artiles JL, Chesa N. Uropatía obstructiva bilateral secundaria a hernia vesical masiva. *Actas Urol Esp.* 2008;32:348-50.
6. Cruz Guerra N, Albarrán Fernández M, Porto Sierra M, Tarroc Blanco A. Hernia vesical inguinoescrotal gigante con uropatía obstructiva bilateral incipiente asociada. *Arch Esp Urol.* 2005;58:669-71.